

Πόσο Εύκολα θα
Χειρουργούσατε έναν
Προστάτη σε ένα
Νευρολογικό Ασθενή;

Α. Αθανασόπουλος

- ▶ Ο Αναστάσιος Αθανασόπουλος υπήρξε ή είναι Σύμβουλος, Ερευνητής ή Ομιλητής κατά τα 4 τελευταία έτη για τις φαρμακευτικές εταιρείες: Pfizer, Astellas, Lilly, UCB, Allergan, Galenica, Ranbaxy, Meditrina

Προαπαιτούμενα

- ▶ Απαραίτητη η ουροδυναμική μελέτη
- ▶ Ηλεκτρομυογραφία

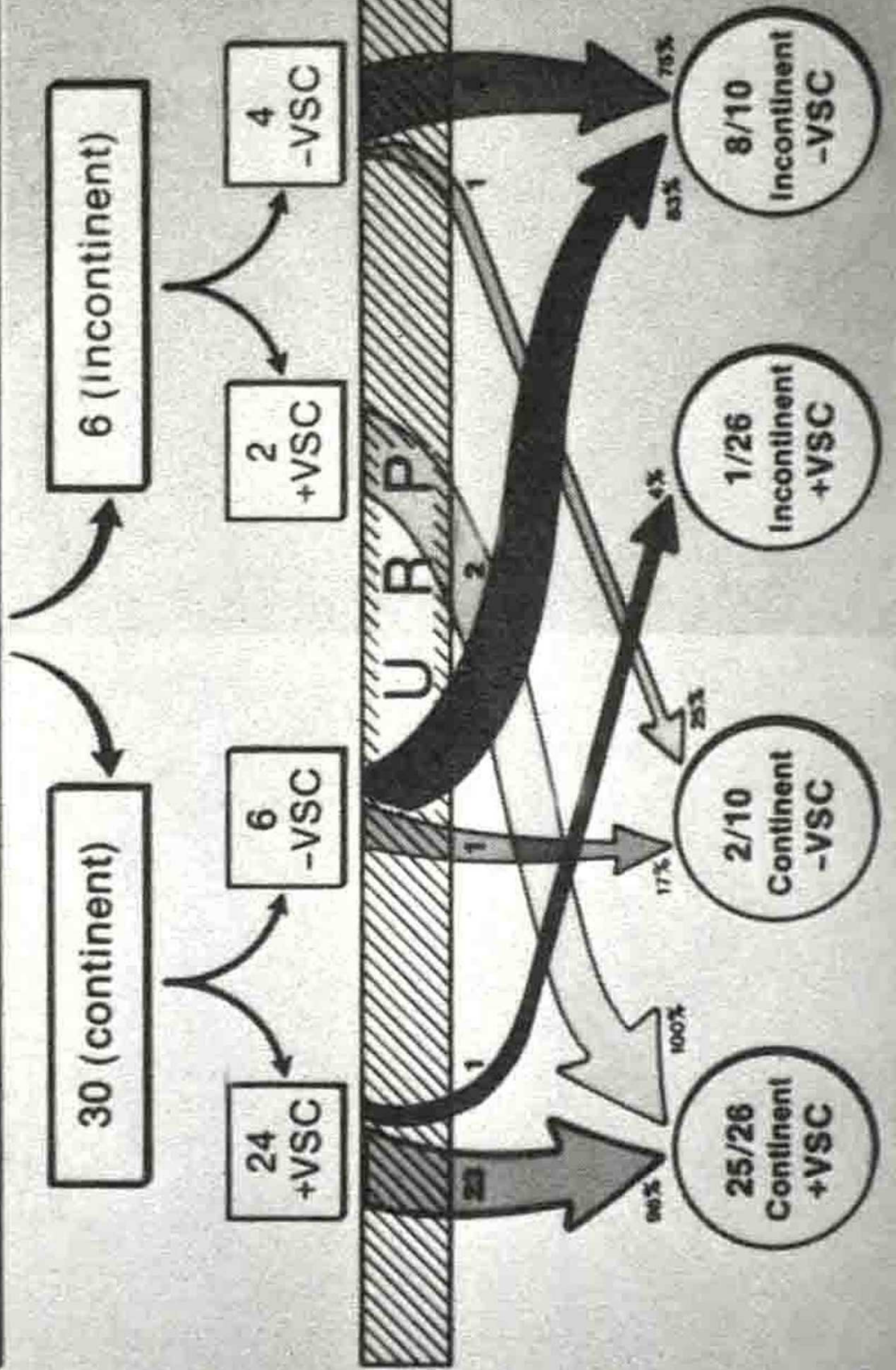
▶ Εκτός του νευρολογικού προβλήματος μπορεί και να υπάρχει ανεξάρτητα ΚΥΠ

▶ Δύσκολη η διάκριση

Υπεργεφυρική βλάβη

- ▶ Αυτόματες ουρήσεις-Ακράτεια ούρων

36 PATIENTS (Parkinson's Disease) PRE-OP



Υπογεφυρική βλάβη

- ▶ Έντονη υπερδραστηριότητα

Υποϊερή βλάβη

- ▶ Εάν υπάρχουν κάποιες πιέσεις στον εξωστήρα υπάρχει πιθανότητα βελτίωσης της ούρησης

Σακχαρώδης Διαβήτης

- ▶ Υποτονικότητα
- ▶ Υπερδραστηριότητα (+-) Υποτονικότητα



► Σημασία έχει η νευρογενής διαταραχή της ούρησης η οποία δημιουργείται

Ο χειρότερος συνδυασμός

- ▶ Απουσία αισθητικότητας
- ▶ Υποτονικότητα ή ατονία
- ▶ Υπερδραστηριότητα ή/και χαμηλή προσαρμοστικότητα

Χειρουργική Αντιμετώπιση

- ▶ Δυνητικά αναστρέψιμη τεχνική
- ▶ Stents?
- ▶ Αλκοόλη;
- ▶ Botox?

Συμπέρασμα

- ▶ Θέλει πολύ σκέψη και ενημέρωση του ασθενούς





Ευχαριστώ